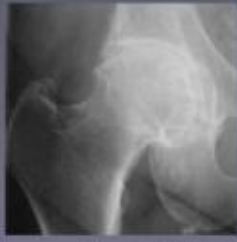

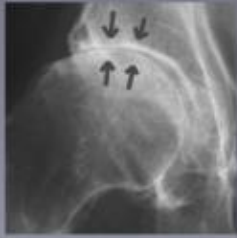Het aangetaste heupgewricht



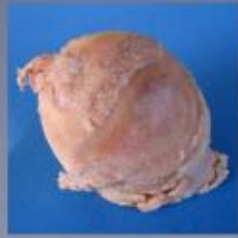Radiografie van de heupartrose. Het beschadigde kraakbeen wordt steeds dunner waardoor de gewrichtsploet bijna verdwijnt.



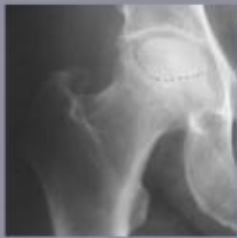De beschadigde heupkop in werkelijkheid. Er is op bepaalde plaatsen nog een dunne laag kraakbeen, de heupkop is hier nog niet vervormd.



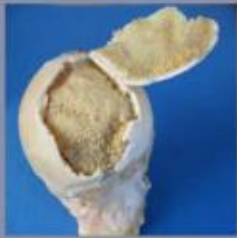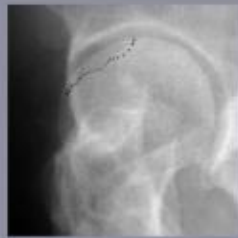Radiografie van de heupartrose. Het kraakbeen is volledig verdwenen en de gewrichtsploet is niet meer zichtbaar.



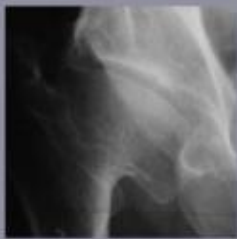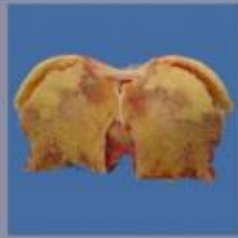De beschadigde heupkop in werkelijkheid. Het kraakbeen is verdwenen en het bot ligt bloot. De vervorming van de kop is duidelijk zichtbaar.



Radiografie van een afgestorven deel van de heupkop. Het kraakbeen is nog intact maar het onderliggende bot is afgestorven.



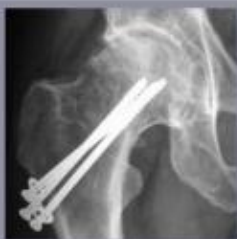De beschadigde heupkop in werkelijkheid. Het kraakbeen is nog dik en stevig maar het onderliggende bot is afgestorven.



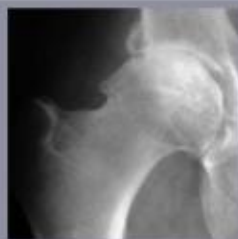
Radiografie van de heupartrose. De kraakbeensdijkte is een gevolg van een aangeboren heupvorming.



De beschadigde heupkop in werkelijkheid. De heupkop is vervormd en beschadigd.



Radiografie van de heupartrose. Kraakbeendijkte na een vroegere heupbesiek.



Radiografie van een inklemming tussen kop en pen. Dit kan aanleiding geven tot vroegtijdige artrose.

Het slijtageproces van de heup begint meestal rond de leeftijd van 60 jaar. Deze heupartrose geeft aanleiding tot pijn in de liesstreek, het bovenbeen en zelfs tot in de knie. Wanneer het proces verergert, treedt hinken op en verstijving van het heupgewricht. Na verloop van tijd kan de artrosepatiënt zich nog slechts met veel pijn en met behulp van een wandelstok of krukken verplaatsen.

Naast deze groep van oudere patiënten met artrose, bestaat er een tweede groep die op relatief jonge leeftijd heupproblemen krijgt. De eerste symptomen van pijn manifesteren zich tussen de 30 en de 50 jaar, soms zelfs vroeger. Mogelijke oorzaken zijn reuma, aangeboren heupmisvormingen, gevolgen van heupbreuken, vroegtijdige artrose tengevolge van inklemmingsverschijnselen of nog het afsterven van een deel van de heupkop tengevolge van een doorbloedingsstoornis.